Aus dem zahnärztlichen Institut der Universität Berlin,
Chirurgische Abteilung
(Leiter der Abteilung: Prof. Dr. Georg Axhausen).

# Processus coronoides als Ursache von Funktionsstörungen des Kiefergelenkes

**INAUGURAL-DISSERTATION**

**zur Erlangung des zahnärztlichen Doktorgrades an der Friedrich-Wilhelms-Universität zu Berlin**

vorgelegt von

**Käthe Hagedorn**
Zahnärztin aus Hohen-Neuendorf

Tag der Promotion: 24. August 1939

VERLAG RUDOLPH PFAU, BERLIN NW. 7, LUISENSTR. 21

M 173

Gedruckt mit Genehmigung
der
Medizinischen Fakultät der Universität Berlin

---

Dekan: Prof. Dr. Kreuz
Referent: Prof. Dr. Axhausen

R. UNIV.
BIBLIOTHEEK
LEIDEN

## *Processus coronoides als Ursache von Funktionsstörungen des Kiefergelenks.*

Ein Fall von angeborener Kieferklemme, verursacht durch Hypertrophie des Proc. coro., der zur Begutachtung kam, gab die Anregung zu dieser Arbeit.

Die letzten in der Literatur beschriebenen Fälle, in denen der Proc. coro. als Ursache für eine Kieferklemme angegeben wird, liegen weit zurück, und es erscheint lohnend, alles darüber Bekannte zusammenzustellen. Zur klaren Uebersicht werde ich dabei kurz alle Ursachen, die zu einer Bewegungshemmung führen können, streifen.

Das Kiefergelenk wird im Gegensatz zu den andern Gelenken des Körpers verhältnismäßig selten von Erkrankungen betroffen, die zu Funktionsstörungen führen, doch ergeben sich durch die komplizierte Funktion, dadurch daß eine große Zahl von Teilen zusammenwirken, viele Momente für eine Bewegungsstörung.

Der Folgezustand einer Hemmung, Kiefersperre oder Kieferklemme, kann den Organismus in der empfindlichsten Weise schädigen, daher ist eine gute Funktion unbedingt erforderlich, und es ist notwendig jede kleinste Ursache, die je zu einer Störung der Funktion geführt hat, zu kennen, um bei gleichen oder ähnlichen Fällen schnell, ohne Umwege durch Versuche, und immer besser helfen zu können. Ganz besonders ist auch hier das Wort von Maresch anzuwenden: „Jede schlichte Darstellung einer bisher unbekannten Tatsache ist wertvoll; oft lassen erst weitere Untersuchungen ihre Bedeutung im richtigen Licht erscheinen."

Eine Erkrankung am Kiefergelenk verursacht schwerere Störungen, als die gleiche Erkrankung an anderen Gelenken. Das hat vor allem seinen Grund in der anatomisch-histologischen Struktur des Kiefergelenkes. Bei den übrigen Gelenken des Körpers haben wir an den Knochenenden, die an der Bildung des Gelenkes beteiligt sind, eine ziemlich dicke Schicht Knorpel, die in ausgiebiger Weise von den betreffenden Knochenenden mit Blut versorgt wird. Am Kiefergelenk dagegen ist die Knorpelschicht sowohl der Fossa mand. mit

dem Tuberc. artic. als auch des Proc. condyl. nur sehr dünn. Die Blutzirkulation und Ernährung ist nur gering, so daß die Knorpelschicht schon durch geringe Schädigung stark verletzt wird, weil diese nicht durch kräftig einsetzende Hyperämie und Entzündung und damit durch Herbeiführung der Schutzstoffe des Körpers schnell bekämpft werden kann. Diesem mangelnden inneren Schutz ist nun aber ein desto stärkerer äußerer entgegengesetzt in der günstigen Lage des Gelenkes im Schutze des starken Jochbogens und durch die starke Kapsel, die das Gelenk umgibt, wodurch es gegen ein Trauma, ein ätiologisch wichtiges Moment für die Entzündung, weitgehend gesichert ist. Auch hier bestätigt sich, worauf Axhausen immer wieder hinweist, daß ein besonders empfindliches Organ von der Natur auch besonderen Schutz erhält (z. B. das Auge).

Aber nicht nur von pathologischen Veränderungen im Gelenk selbst gehen Funktionsstörungen aus, sondern sie werden weit häufiger von Vorgängen in der Umgebung, Erkrankungen im Gebiet des Unterkieferwinkels und in den unteren Teilen des aufsteigenden Astes verursacht. Das Kiefergelenk stellt mit seiner Umgebung, dem Kiefer, dem Zahnsystem und den Weichteilen ein „funktionelles System" dar, das durch seine komplizierte Funktion schon physiologisch viele Momente für eine Bewegungsstörung gibt, denn die Erkrankung eines Teiles wirkt sich auf die andern Teile mit aus. Je nachdem welche Ursachen eine Behinderung hervorrufen, oder in welchem Schweregrad die Ursachen auftreten, kommt es zu mehr oder weniger ausgeprägten objektiven und subjektiven Erscheinungen.

Es können also grundsätzlich die Ursachen entweder im Gelenk selbst, intraartikulär, oder in der engeren oder weiteren Umgebung, extraartikulär, zu finden sein. Die hervorgerufenen Störungen wirken sich im klinischen Bild entweder als Kiefersperre oder Kieferklemme aus, jene äußern sich darin, daß der Mund nicht geschlossen werden kann, diese in der weitgehenden bis vollkommenen Unmöglichkeit den Mund zu öffnen.

Im Vordergrund unserer Betrachtung sollen die Kieferklemmen stehen, weil bei ihnen der Proc. coro. eine Rolle spielt; der Vollständigkeit halber möchte ich aber auch kurz auf die Kiefersperre eingehen.

Eine Ursache, die immer zu Kiefersperre führt, ist die Luxation nach vorn (Luxatio anterior). Es ist die Form der Luxationen, die am häufigsten ist und daher schlechthin Luxation genannt wird. Sie

kommt dadurch zustande, daß der Gelenkkopf über die Höhe des Tuberc. artic. des Vorderrandes der Pfanne hinausrutscht und in dieser Stellung festgehalten wird. Eine übertriebene Mundöffnung gibt den Anlaß zu einer solchen Luxation nach vorn, z. B. Gähnen, Lachen, Erbrechen, Einbringen von voluminösen harten Gegenständen zwischen die hinteren Zähne (bei Extraktionen oder Abdrucknehmen). Durch anatomische Verhältnisse kann eine Luxation begünstigt werden. So findet man sie ganz selten bei Kindern und Greisen, weil bei ihnen das Tuberc. articulare zu niedrig ist für eine Verhakung. Vor allem beobachtet man Luxationen im mittleren Alter und zwar häufiger bei Frauen als bei Männern. Das hohe Tuberc. artic. bei Männern gibt nur selten ein Ueberschreiten zu. Bei Frauen ist das Tuberculum verhältnismäßig flach, läßt daher leichter ein Ueberschreiten zu, ist aber trotzdem hoch genug, im Gegensatz zu dem der Kinder und Greise, um eine Verhakung herbeizuführen.

Nach einer Luxation kommt es in der Folge leicht zu einer lästigen Erscheinung der sogenannten habituellen Luxation, d. h. das Gelenkköpfchen gleitet bei unvorsichtigem Oeffnen des Mundes immer wieder über das Tuberc. Dieser Vorgang erklärt sich daraus, daß bei der ersten Luxation die Kapsel gedehnt wurde, so daß nun zusammen mit den geeigneten anatomischen Verhältnissen, die ja die Entstehung des ersten Falles neben dem auslösenden Moment zur Vorausesetzung hatte, die Luxation immer leichter eintreten kann. Es kommt zu einem Ausfahren des Weges des Köpfchens.

Als eine Ursache, wodurch eine Fixation des Köpfchens nach der Luxation bedingt sei, wurde auch die übermäßige Breite und Länge des Proc. coro. angesehen, und zwar war Nélaton der Ansicht, daß sich der vergrößerte Fortsatz unter dem vorderen Winkel des Jochbogens einhakt und sich dort festklemmt. Ebenso schuldigt Farraboeuf die ungewöhnliche Breite der Proc. coro., sowie eine geringe Ausdehnung des Arcus cygomaticus als kongenitale Ursache für die habituelle Luxation an. Diese Möglichkeit tritt aber sicher nur in ganz seltenen Fällen ein; denn meistens würde eine Vergrößerung des Proc. coro. zu einer Kieferklemme führen, dadurch, daß er sich am hinteren Rande des Jochbogens festklemmt und so eine weite Oeffnung verhindert. Nur wenn die Vergrößerung gerade so stark ist, daß sie ein Ueberschreiten noch zuläßt, kann es, wenn die Muskel- und Bänderspannung nach der Luxation das Gelenkköpfchen nach hinten und oben zieht, zu einer Verhakung der Proc. coro. am vorderen Rande des Jochbogens kommen.

Nach Waßmund vereinen sich mehrere Momente, die eine Fixation bedingen: „Bei Luxationen wird das Köpfchen an abnormer Stelle festgehalten durch Knochenvorsprünge, über die es nicht wieder zurückgleiten kann (Knochenhemmung), sowie durch die starke Spannung der Muskeln und Gelenkbänder (Muskel- und Bänderhemmung). Der verrenkte Knochen kann in seiner abnormen Stellung zwar ein wenig bewegt werden, besonders passiv, es muß dazu aber der Widerstand der Knochen-, Bänder- und Muskelhemmung überwunden werden, und er kehrt sofort in seine pathologische Ruhelage zurück (federnde Fixation)".

Außer dieser Luxation nach vorn unterscheiden wir je nach der Richtung, in der das Köpfchen seine Lage ändert, noch drei seltenere Möglichkeiten: die Luxation nach hinten, nach außen und nach oben.

Letztere beide Formen stellen schwere Verletzungen dar, bei denen als Ursache immer Gewalteinwirkung vorliegt. Die Luxation nach außen setzt eine Luxation nach innen des anderen Gelenkes voraus. Das Os temporale setzt dieser aber einen Widerstand entgegen, so daß zum Zustandekommen der seitlichen Luxation unbedingt eine Kontinuitätstrennung im Bereich des Unterkiefers der Gegenseite vorausgegangen sein muß, z. B. Bruch des Köpfchens oder des aufsteigenden Astes.

Zur seltenen Luxation nach oben kommt es, wenn durch Gewalteinwirkung gegen das Kinn von unten nach oben, das sehr dünne Dach der Fossa art. zum Einbrechen gebracht wird, so daß das Köpfchen zusammen mit den Knochensplittern in die mittlere Schädelgrube eindringt.

Die Luxation nach hinten bedingt keine Kiefersperre, sondern eine Kieferklemme. Es ist unmöglich den Mund zu öffnen. Der Unterkiefer ist dem Oberkiefer gegenüber nach hinten verschoben, die Zahnreihen sind durch den Zug der Kaumuskeln fest aneinander gepreßt. Die Luxation kann eine ein- und eine doppelseitige sein, und sie entsteht dann, wenn nach maximaler Mundöffnung beim Gähnen, Schreien, Kauen usw. der Mund wieder geschlossen wird; dabei erfahren die stark gedehnten Fasern, besonders die hinteren des Temporalis, eine enorme Kontraktur. Der Proc. condyl. wird dadurch über das Tuberc. tympan. hinübergezogen und dort in der Fossa stylo-mastoidea festgehalten. Aus anatomischen Verhältnissen ist es zu erklären, daß diese seltene Störung in der Hauptsache bei

Frauen vorkommt, bei ihnen ist das Tub. tymp. niedriger als beim Mann.

Auch bei der deformierenden Gelenkerkrankung oder Arthropathia deformans können die Auffaserung des Knorpels und dadurch entstehende Verhakungen eine Kiefersperre bedingen, die aber meist leicht wieder überwunden wird.

Ueber die Pathogenese der deformierenden Gelenkerkrankung konnte man sich lange Zeit nicht einigen. Axhausen, der sich eingehend damit beschäftigt hat, kommt zu der Ansicht: „In dem Zusammenwirken der Knorpelbeschaffenheit auf der einen Seite, dem Einfluß der Statik und Funktion auf der anderen Seite erblicke ich die Pathogesene dieser Erkrankung", und weiter: „Ohne die Annahme einer konstitutionellen Knorpelminderwertigkeit ist in vielen Fällen das Auftreten der deformierenden Gelenkerkrankung nicht zu verstehen." Die Häufigkeit dieser Erkrankung am Kiefergelenk findet ihre Erklärung in den Worten Axhausens: „An keinem andern Gelenk des menschlichen Körpers ist die Vorbedingung der inadäquaten Inanspruchnahme in solchem Ausmaß erfüllt wie am Kiefergelenk. Dies ist bedingt durch die Veränderungen der Statik und Dynamik, die mit dem häufigen Vorkommen von Bißanomalien und Zahnverlust verbunden sind. So zart diese Einwirkungen zunächst sind, so wirken sie doch durch ihre Unaufhörlichkeit traumatisch-schädigend. Fehler der Zahnstellung, Bißsenkung und Bißerhöhung, Zahnverluste können in diesem Sinne wirken, indirekt auch Mißbildungen des Gesichtsschädels, narbige und muskuläre Kontrakturen."

Aber nicht allein durch inadäquate Inanspruchnahme des Gelenkes ist die Erkrankung bedingt, sie kommt auch dann zustande, wenn ducrh die Entzündung im Gelenk z. B. Gonorrhoe oder nach einer Kollumfraktur der Knorpel beschädigt ist, so daß nun schon bei normaler Funktion eine Abnutzung und Deformierung mit ihren Folgeerscheinungen herbeigeführt werden kann.

Daraus sehen wir, daß nach allen pathologischen Prozessen im Gelenk diese deformierende Gelenkerkrankung in der Folge sich ergeben kann. So werde ich auch bei den Ursachen der Kieferklemme immer wieder darauf zurückkommen müssen.

Unter Kieferklemme verstehen wir die mehr oder weniger stark ausgeprägte Behinderung bei der Mundöffnung. Von der vollkommenen Unmöglichkeit, die Kiefer voneinander zu entfernen, bis zur normalen Mundöffnung sind alle erdenkbaren Uebergänge beobachtet worden.

Eine Kieferklemme verhindert ausreichende Nahrungszufuhr, weil nur Speisen in flüssiger oder breiiger Form genommen werden können. Die Folge solcher Ernährungsweise ist, abgesehen von allgemeiner Schwächung, natürlich eine große Verunreinigung der intrabuccalen Gebiete, weil die Selbstreinigung beim Kauakt fortfällt und eine gründliche Mundpflege außerordentlich erschwert wird. So kommt es leicht zu Entzündungen der Schleimhaut, und Karies der Zähne. Tritt das Leiden bereits in der Kindheit auf, also vor der zweiten Dentition, so kommt es oft wegen des starken Verfalls des Milchgebisses zur mangelhaften Entwicklung der Kiefer und bleibenden Zähne und deren frühzeitigem Verlust. In allen Fällen von Kieferklemme ist auch die Sprache undeutlich.

Die Feststellung der Ursache entscheidet über die Therapie; daher ist es eben wichtig, jede Ursache zu kennen, um von vornherein möglichst die richtige Therapie einzuschlagen.

Wie schon gesagt, unterscheiden wir grundsätzlich extra- und intraartikuläre Ursachen einer Kieferklemme, von denen die extraartikulären weit häufiger sind als die intraartikulären.

Die intraartikuläre Kieferklemme kann bedingt sein durch Traumen, die primär das Gelenk betreffen, durch Entzündungen und Mißbildungen im Bereich des Gelenkes, die erworben oder kongenital sein können.

Besonders im Kriege sind Traumen am Kiefergelenk häufig vorgekommen und konnten ihre Folgen beobachtet werden. So konnte Meare feststellen, daß bei Schußverletzungen besonders dann leicht Ankylose auftrat, wenn das Kieferköpfchen zersplittert worden war, und es sich um eine offene Verletzung handelte, ganz besonders dann, wenn sich später nekrotische Knochenteile abstießen. Auch bei einem Unfall, z. B. Schlag oder Fall auf das Kinn, kann es zur Fraktur des Kieferköpfchens kommen, in der Regel sind diese Frakturen unkompliziert, stehen also weder mit der Mundhöhle noch mit der Außenwelt in Verbindung; sie bringen aber trotzdem die große Gefahr einer Ankylose mit sich. Lexer erklärt die Versteifung nach Trauma dadurch, daß es bei langdauernder Ruhigstellung des Gelenkes zur Organisation der an den Gelenkflächen haftenden Fibrinmassen kommt, wodurch die Knorpelflächen fest miteinander verlötet werden; dabei handelt es sich zunächst um eine bindegewebige Vereinigung, aus der später eine knorplige oder knöcherne Ankylose wird. Diese kann sich weit über die durch die Kapsel gegebene Umgrenzung ausdehnen und kann zur völligen knöchernen Ver-

wachsung mit dem Jochbein führen. Aber auch ohne daß eine bindegewebige oder knöcherne Ankylose besteht, kann es zu schweren Bewegungshemmungen kommen. So sagt Axhausen: „Bei Operation von Kindern mit schwerer Bewegungshemmung wird in nicht wenigen Fällen beobachtet, daß die erwartete knöcherne oder bindegewebige Ankylose des Gelenkes nicht vorhanden ist. Die Besichtigung ergibt vielmehr, daß der Gelenkspalt, wenn auch verengt, vollständig erhalten ist und das Köpfchen von einer ziemlich glatten Schicht von Weichgewebe bedeckt ist. Ganz auffällig ist die schwere Difformität des Köpfchens, das stark verbreitert erscheint, während die Gelenkfläche fast zu einer Ebene abgeplattet ist. Dies mißgestaltete Köpfchen sitzt auf einem ungewöhnlich kurzem und stark verbreiterten Hals. Offenkundig ist es das Mißverhältnis zwischen Kopf und Pfanne, sowie das Fehlen fast jeder Wölbung der Gelenkfläche, was jede irgendwie nennenswerte Dreh- und Vorschubbewegung des Köpfchens unmöglich macht.

Da in solchen Fällen vielfach anamnestisch von einer frühkindlichen Verletzung des Unterkiefers berichtet wird, und da das Auftreten von Totalnekrose des Köpfchens nach Kollumfraktur von mir histologisch festgestellt wurde, drängt sich die Auffassung ganz von selbst auf, daß auch in diesen Fällen die Totalnekrose des Köpfchens infolge Kollumfraktur den anatomischen Primärzustand darstellt, daß also auch diese schwere deformierende Erkrankung des Kiefergelenkes der ossalen Form der deformierenden Gelenkerkrankung zugehört."

Dufourmental empfiehlt, bei Kondylusfraktur nur die chirurgische Behandlung in Form der Exstirpation der Gelenkfragmente baldmöglichst durchzuführen, da er jedesmal Ankylose beobachtete, wenn neben der Kondylusfraktur auch eine traumatische Veränderung der Gelenkhöhle stattgefunden hatte. Ist eine Verletzung innerhalb der Kapsel nicht eingetreten, so besteht nicht von vornherein die Gefahr einer Ankylose, doch ist dieser Befund nur sehr schwer einwandfrei zu erheben, und Dufourmentel ist der Ansicht: lieber eine unnötige Versuchsoperation vorzunehmen, als eine Ankylose, deren Schwierigkeit und Unsicherheit in der Behandlung zur Genüge bekannt seien, abzuwarten. Die Möglichkeit einer Ankylose wäre unbestreitbar die schwerste Folge der Gelenkbrüche.

Wird bei Traumen das Gelenk eröffnet, so ist ein wichtiger Faktor für das Zustandekommen einer Ankylose die oft sekundär hinzutretende Infektion. Es kann zur Vereiterung oder zu spezi-

fischen Entzündungen, z. B. Gelenktuberkulose und damit zur Zerstörung des Gelenkes kommen.

Entzündungen des Kiefergelenkes sind verhältnismäßig sehr selten, trotzdem verdienen sie eine besondere Beachtung wegen der großen Nähe der Schädelbasis und des Gehörganges und der Gefahr der nachfolgenden Ankylose, die zu Schädigungen des gesamten Organismus führen kann.

Obgleich selten, so sind doch alle Erkrankungen, die an den andern Gelenken vorkommen, auch am Kiefergelenk beobachtet worden; ihre klinischen Erscheinungen stimmen auch, soweit es die verschiedenen anatomisch-histologischen Eigenschaften zulassen, mit denen an den andern Gelenken überein. So bleibt die übliche Einteilung der Entzündungen auch für das Kiefergelenk die gegebene. Akute und chronische, spezifische und unspezifische Entzündungen sind beobachtet worden, solche die primär nach Traumen entstanden sind oder durch Festsetzen infektiösen Materials, also metastatisch, im Gefolge einer Infektionskrankheit oder bei Bestehen von Eiterherden irgendwelcher Lokalisation (auch im Zahnbereich) oder sekundär durch Fortleiten einer Eiterung in der Nachbarschaft, z. B. Osteomyelitis des Unterkiefer-, selten des Oberkieferknochens, Felsenbein oder Schläfenbeinschuppe, Otitis media oder Parotitis.

Bei Bakteriämie können Bakterien, wie in andere Gelenke so auch in das Kiefergelenk eindringen und sich dort in Kapsel- oder Bandapparat einnisten. Das kann geschehen bei Lues, Polyarthritis rheumatica und gonorrhoica, Typhus, Scharlach, Variola, Masern, Erysipel, Diphtherie und Angina. Kommt es dabei noch zu einer Mischinfektion mit Staphylo- und Streptokokken, dann ist eine schwere Gelenkeiterung die Folge, die meist zu Ankylose führt. Es kann auch zur primären Knocheneiterung kommen, dadurch daß das Kiefergelenk, weil es von schnell wachsenden Knochen gebildet wird, einen locus minoris resistentiae darstellt; in der Folge solcher Eiterungen kann es zu weitgehenden Knocheneinschmelzungen kommen, die zu Mißbildungen des Gesichtes, zum sog. Vogelgesicht, führen.

Vor allem entstehen Eiterungen des Kiefergelenkes sekundär durch Fortleitung von Eiterungen in der Umgebung, denen auch Ankylose folgen kann, besonders dann, wenn man die Heilung sich selbst überläßt.

Zur chronischen Entzündung kommt es entweder dadurch, daß eine akute Entzündung in eine chronische übergeht, oder daß diese

schon von vornherein einen chronischen Verlauf hat, wie das z. B. beim Gelenkrheumatismus der Fall sein kann. Die Fälle von spezifischen chronischen Entzündungen, z. B. Tuberkulose, Syphilis und Aktinomykose des Kiefergelenks, sind von großer Seltenheit.

Auch durch Mißbildungen, sowohl erworbenen wie angeborenen, kann es zu Funktionsstörungen kommen. Erworbene Mißbildungen sind meist die Folge von Verletzungen, z. B. Bruch des Kieferköpfchens, wodurch es zu Periostwucherungen und Knochenneubildung kommt. Die Folgen habe ich schon weiter oben besprochen. Allein bestehende kongenitale Mißbildung des Gelenkes habe ich nirgends beschrieben gefunden. Mißbildungen am Gelenk bestehen gemeinsam mit anderen Mißbildungen am Unterkiefer.

Weit häufiger als vom Gelenk selbst, geht die Kieferklemme von Störungen in Gebieten der näheren oder weiteren Umgebung des Gelenkes aus, besonders von Erkrankungen des Unterkieferbogens und der unteren Teile des aufsteigenden Astes.

Als hauptsächlichste Ursache muß hierbei die Entzündung angesehen werden. Das lockere Bindegewebe, welches den Unterkiefer umgibt, verliert durch die entzündliche Anschwellung seine Dehnbarkeit, so daß die Bewegungen des Kiefers äußerst schmerzhaft, bei höheren Graden der Anschwellung mechanisch unmöglich werden, weil das starre gespannte Gewebe den Bewegungen nicht zu folgen vermag, besonders dann, wenn die seröse Durchtränkung auch auf die Kaumuskeln selbst übergegriffen hat. Auch ein Kaumuskelkrampf, hervorgerufen durch die Schmerzhaftigkeit, kann zur vollkommenen Kieferklemme führen. Bei allen entzündlichen Kontrakturen gilt für die Therapie als oberster Grundsatz, sich zunächst der Behandlung des Entzündungsprozesses zuzuwenden und nicht von vornherein zu versuchen, die Kieferklemme zu beheben.

Die große Zahl der entzündlichen Kieferklemmen nehmen nicht in der Hauptsache in den Kaumuskeln selbst ihren Ursprung, das ist nur selten der Fall. Akute primäre Entzündungen der Kaumuskeln, die immer zur Kieferklemme führen, können z. B. bei Scharlach und Typhus auftreten, chronische z. B. bei Lues, aber das sind nur seltene Fälle, vor allem entstehen die entzündlichen Kieferklemmen sekundär, durch Fortleitung von Prozessen aus der Umgebung der Muskelansätze, meist ist der Ausgangspunkt das Bindegewebe, das den Kieferknochen in der Gegend des Kieferwinkels umgibt.

Ursachen sind vor allem Erkrankungen der Zähne; außerdem kommen in Betracht: Parotitis, Tonsilitis, Entzündungen der

Speicheldrüsen in der Submental- und Submaxillargegend, ebenso der Lymphdrüsen in dieser Gegend.

Auch neurogen kann die Kieferklemme bedingt sein, z. B. reflektorisch. Wenn schmerzhafte Vorgänge im Bereich des Kiefergelenkes sich abspielen, so hat der Unterkiefer das Bestreben, diejenige Stellung einzunehmen, die am wenigsten schmerzhaft ist; in dieser Ruhestellung oder wie Axhausen sagt, Entlastungsstellung wird der Kiefer durch reflektorische Spannung gehalten.

Ferner unterscheiden wir bei den neurogenen Kieferklemmen noch die spastische und die paralytische. Die spastische kann psychogenen Ursprungs sein, oder sie beruht auf einer pathologischen Reizung der motorischen Nervenfasern, worauf auch die schmerzhafte, als Trismus bezeichnete Kieferklemme, die das klinische Bild des Wundstarrkrampfes einleitet, beruht. Es werden auch hysterische Trismen angenommen.

Bei der paralytischen Kieferklemme handelt es sich um Lähmungserscheinungen, „die entweder zurückzuführen sind auf krankhaft veränderte Zustände des Hirns und des Rückenmarks, oder auf lokale Giftwirkungen, wie sie nach Alkoholeinspritzungen bei Trigeminusneuralgien beobachtet werden, wenn zugleich mit den sensiblen motorische Bahnen außer Funktion gesetzt werden."

Eine weitere wichtige Ursache, die allerstärkste Kieferklemme zur Folge haben kann, ist narbige Schrumpfung nach Gewebsausfall in Mund, Rachen oder Wangen; dabei ist die Kieferklemme bei gleicher Ausdehnung der Narbenstränge, um so stärker, je weiter nach hinten die Narbenstränge auftreten. Die Kontraktionskraft solcher Narbenzüge ist bisweilen so groß, daß, abgesehen von der Unmöglichkeit jeder Bewegung im Kiefergelenk, selbst die Zähne durch den Druck aus ihrer Lage gebracht und seitwärts gegeneinander verschoben werden.

Zur narbigen Kieferklemme kann es kommen: nach narbiger Abheilung der Myositis luetica, ferner durch medikamentöse Aetzung z. B. durch $AgNO_3$ oder nach Quecksilberbehandlung durch Stomatitis mercurialis und andere Stomatitiden ulceröser Natur.

Besondere Gefahr in bezug auf Narbenschrumpfung bildet der ungünstigste Heilungsverlauf nach großen operativen Eingriffen, tiefen Verbrennungen und Traumen (Schußverletzungen).

Zu der narbigen Kieferklemme rechnen wir auch die Myositis ossificans progressiva, deren Aetiologie noch nicht vollkommen geklärt ist. Es handelt sich dabei wahrscheinlich um tropho-neurotische

Störungen, die von einer angeborenen Rückenmarkserkrankung ihren Ausgang nehmen und zu einer echten Metaplasie führen, dadurch, daß Bindegewebe in Knochengewebe übergeht. Davon ist der Aetiologie nach, nicht klinisch, zu unterscheiden die Myositis ossificans traumatica, z. B. kann es nach Hufschlag zur Umbildung des Muskels in Knochengewebe kommen.

Auch Neubildungen sind als Ursache von Kieferklemme beschrieben worden. Z. B. beschreibt Oehlecker einen Fall, bei dem durch Knochenwucherungen (Ursache unerwähnt) am Gelenkfortsatz des Unterkiefers eine Verlängerung des Fortsatzes eingetreten war, wodurch der Unterkiefer nach vorn und nach der gesunden Seite hin verschoben wurde, so daß zuletzt ein Kauen kaum mehr möglich war. So kommen nicht nur Geschwülste vom Kieferknochen ausgehend vor, sondern das Gelenk kann auch von solchen, die in der Umgebung entstehen, umwuchert werden. Aber nicht nur allein deren fortschreitendes Wachstum bildet ein Funktionshindernis, sondern sie vermögen auch durch Kompression der Gefäße Zirkulationsstörungen und damit venöse Stauung und Oedem des periartikulären Gewebes hervorzurufen und dadurch zu Hemmungen zu führen. So können alle Rachengeschwülste einmal auch eine Kieferklemme bewirken.

Eine weitere Ursache extraartikulärer Kieferklemme ist die erworbene oder angeborene Mißbildung des Proc. coro. Die Funktionsstörungen, verursacht durch den Proc. coro., sind recht selten, ja in den letzten Jahren gar nicht beschrieben worden, trotzdem spielt dieser Fortsatz keine geringe Rolle beim Zustandekommen einer Kieferklemme. Bei angeborenen Kieferklemmen kommt ihm sogar eine Hauptrolle zu.

Die Diagnose, angeborene Kieferklemme, ist nicht immer leicht, in manchen Fällen unmöglich zu stellen. Schmid mußte feststellen: „Manche unter dieser Diagnose veröffentlichten Funktionsstörungen konnten späterer Kritik nicht mehr standhalten. Einerseits waren es Schädigungen durch die Zange des Geburtshelfers, andererseits entzündliche oder traumatische Affektionen in den ersten Lebensjahren.“ Doch sind einige Fälle bekannt, bei denen sich nach genauer Untersuchung eine angeborene Kieferklemme ergab. Bei all diesen Fällen, soweit bei ihnen die Ursache klar dargestellt ist, spielt der Proc. coro. beim Zustandekommen der Kieferklemme eine Hauptrolle. Bei diesen intrauterin entstandenen Kieferklemmen sind die Ursachen noch wenig geklärt.

Es kann dazu kommen, wenn aus irgendeinem noch unbekannten Grund, etwa zur Zeit der Ossifikation der Deckknochen, eine Verschmelzung des aufsteigenden Astes mit dem Schädel zustande kommt; oder wenn durch eine starke Neigung des Kopfes auf die Brust bei der fötalen Lage die Unterkieferentwicklung des Embryos behindert wird. Die Verkümmerung der horizontalen Kieferpartie ist sehr oft von einer Hypertrophie der Fortsätze, speziell des Proc. coro. begleitet, die sich in den ersten Jahren bis zum mechanischen Hindernis für die Kieferbewegung steigern kann. So ist die angeborene Kieferklemme eng verknüpft mit abnormer Kleinheit des Unterkiefers, überhaupt scheint sie mit Mißbildungen im Bereich des ersten Kiemenbogens einherzugehen.

Trendelenburg stellte fest, daß sich schwere Formen von rudimentärer Entwicklung des Ohres gewöhnlich mit Störungen in der Entwicklung des Unterkiefers komplizieren. Dieses würde die Annahme, daß Entwicklungsstörungen des Unterkiefers mit Mißbildungen im Bereich des ersten Kiemenbogens einhergehen, bestätigen. denn auch das äußere Ohr wird zum Teil, nämlich Tragus, Crus Helix und Helix ascendens, auch aus dem ersten Kiemenbogen gebildet.

Von Trendelenburg werden nun mehrere Fälle dieser Art zitiert, doch sind bei allen leider keine ausführlichen Angaben über die Mundöffnung und Bildung des aufsteigenden Astes des Unterkiefers vorhanden.

Allen Thomsen weist 1847 als erster auf die Tatsache des Zusammenbestehens von rudimentärer Entwicklungg des äußeren Ohres und Mißbildungen am Unterkiefer hin. Er beobachtete zwei Fälle. Bei einem 16jährigen Mädchen mit doppelseitiger Difformität der Ohren war der Unterkiefer sehr kurz und seine Winkel waren sehr stumpf, das Wangenbein saß weit hinten und der Jochbogen war kürzer als gewöhnlich. Im Profil gesehen war das schräge Zurückweichen des Kinns sehr charakteristisch. Ganz ähnliche Verhältnisse bestanden bei einer 45jährigen sehr schwerhörigen Person mit ganz rudimentären äußeren Ohren. Das Kinn wich ebenso stark zurück. Das Wangenbein war so hoch und so stark zurückgezogen, daß man vom Jochbogen fast gar nichts sah.

Wreden untersuchte den Kopf eines sechs Wochen nach der Geburt verstorbenen Knaben, bei dem sich an Stelle des linken Ohres nur ein Hautzipfel vorfand. Der Unterkiefer trat gegen den Ober-

kiefer stark zurück, so daß ein eigentliches Kinn nicht vorhanden war. Die rechte Hälfte des Unterkiefers war normal, die linke stark verkürzt. Proc. coro. und condyl. waren links unverhältnismäßig groß, difform und abnorm gestellt. Weiter wird bei Trendelenburg berichtet, daß ein Fall von selbständiger angeborener Kleinheit des Unterkiefers in eine Familie gehörte, in der auch Difformitäten des Ohres zusammen mit Kleinheit des Kiefers vorgekommen waren. Dies ist also ein Beweis dafür, daß beide Entwicklungsfehler eine enge Beziehung zueinander haben. Wie nun aber die Mißbildung an den Ohren gelegentlich ohne gleichzeitige Störung der Unterkieferentwicklung zustande kommt, so kommt es umgekehrt auch vor, daß die Entwicklungsstörung sich auf den Unterkiefer beschränkt.

Ein Fall von wirklich angeborener Kieferklemme wird von Schmid beschrieben: „Knabe 5 Jahre alt. Ohne Kunsthilfe oder Schwierigkeit geboren. Anfänglich zeigte sich nichts Auffälliges. Ernährung ohne Schwierigkeiten. Nach einem halben Jahr begann das Kind auffallend zu schnarchen und bekam links allmählich eine dicke Backe. Einige Zeit, nachdem alle Milchzähne durchgebrochen waren, bemerkten die Eltern, daß der Knabe Kartoffeln, Brot und Reis mit aller Macht seiner Händchen durch die Zwischenräume der Zähne pressen mußte. Der Unterkiefer war fast unbeweglich geworden; die Gelenkbewegung hatte beinahe völlig aufgehört." Nach langer Behandlung und schließlich zwecklosem operativem Eingriff an der Parotis von der Mundschleimhaut aus, wurde der Knabe dem Kantonsspital St. Gallen zugeführt. „Er kann die Zahnreihen in der Gegend der Schneidezähne nur noch ½ cm voneinander entfernen. Die unteren Inzisivi stehen etwa ½ cm hinter den oberen zurück, berühren aber das Gaumendach nicht. Alle Milchzähne sind durchgebrochen und artikulieren jederseits von III bis V normal; das Kinn, das auffallend zurücksteht, ist etwas nach links verschoben. Rechte Wangenseite scheint abgeflacht, Asymmetrie des Gesichtes. (Beim Lachen verzieht sich infolge der Operationsnarbe an der Wangenschleimhaut der Mund etwas schief nach links oben.) Wenn man über die von dem Patienten willkürlich erreichte Grenze hinaus den Mund gewaltsam öffnet, stößt man auf einen Widerstand, auf Schmerzen und Spannung im Kieferwinkel. Weder vom Mund aus, noch von außen ist in der Gegend des aufsteigenden Astes oder Gelenkes eine Besonderheit am Skelett zu finden. Röntgenbild: Rechter Gelenk- und Kronenfortsatz deutlich ausgeprägt, links kann

man ersteren nur in schwachen Umrissen erkennen, während letzterer als breiter Schatten, der sich unter dem Jochbogen verliert, imponiert.

Operation am 18. 1. 21. — Gelenkpfanne reicht entsprechend dem Alter des Knaben wenig tief unter das Tub. art., ist sehr flach. Gelenkkopf verhältnismäßig klein, hypoplastisch, bei sonst annähernd normaler Gestalt. Zwischenscheibe verhältnismäßig groß, dünn, umhüllt den Gelenkkopf haubenförmig, Gelenkknorpel ist sehr dünn. Ligamentum temporo-mandibulare schlecht entwickelt. Gelenkköpfchen samt Hals wird reseziert, die Gelenkzwischenscheibe ausgeschnitten. Es zeigt sich dabei, daß die obere und untere Gelenkhöhle ausgebildet und nicht ankylosiert ist. Beim Freipräparieren der ganzen Incisura semilunaris mandibulae und des Proc. coro. zeigt sich, daß dieser Fortsatz nicht nur abnorm weit nach oben in die Fossa temp. hinaufreicht und in eine lange Spitzzacke ausmündet, sondern daß er auch in sagittaler Richtung zu breit ist, indem er an seiner Basis eine Breite von 3 cm besitzt. Diese abnorme Entwicklung des Proc. coro. bedingt es, daß er bei der Kieferöffnung nicht genügend aus der Fossa temp. nach unten und nach vorn treten kann, wodurch auch ein nach Vorn- und Abwärtsgleiten des Unterkieferköpfchens mechanisch verhindert wird. Es wird nun der ganze Proc. coro. mit Einschluß der angrenzenden Randzone der Incisura semil. mit dem Meißel und der schmalen Kneifzange reseziert ... Um die postoperative Ankylosierung zu verhüten, wird ein pflaumengroßes subkutanes Fettstück, welches von der Außenfläche des linken Oberschenkels durch einen 5 cm langen Schnitt gewonnen wird, zwischen die Resektionsstellen des Unterkiefers und der Schädelbasis eingelegt. Nach Heilung der Wunden, die per primam erfolgt, werden noch Dehnungsübungen mit Korkpfröpfchen durchgeführt. Eine Hemmung in der Kieferfunktion besteht nicht. Der Mund kann 3½ cm geöffnet werden."

Bei diesem Fall wird die Beteiligung des Proc. coro. beim Zustandekommen der angeborenen Kieferklemme einwandfrei festgestellt. Durch kongenitale Mißbildung dieses Fortsatzes in Form einer Größenzunahme in allen Dimensionen entsteht in der Fossa temp. Platzmangel, so daß es zur Bewegungshemmung des Unterkiefers kommt, weil der vordere Rand des Proc. coro. gegen die hintere Fläche des Proc. cygomaticus des Oberkiefers anstemmt, wenn sich die unteren Schneidezähne etwas von den oberen entfernt haben. Wäre diese Ursache der Bewegungsstörung von vorn-

herein klar erkannt worden, so hätte gewiß allein durch die Beseitigung des Proc. coro. das Leiden behoben werden können.

Ein weiterer Fall von angeborener Kieferklemme wird von Voelcker beschrieben, doch ist er nur unvollständig, da der Operationsbefund fehlt. Es wird nur die Vermutung ausgesprochen, daß auch hierbei der Proc. coro. die Ursache der Bewegungsstörung sein könne, da es sich um ein mechanisches Hindernis handele.

Es handelt sich bei Voelckers Fall um ein 14jähriges Mädchen, das seit seinem ersten Jahr an einer Kieferklemme leidet, die in den letzten Jahren so zugenommen hat, daß die Patientin die Zähne fast gar nicht mehr auseinanderbringt und nur mit vieler Mühe essen kann. Das Gesicht ist asymmetrisch, das Kinn steht rechts von der Mittellinie. Die rechte Hälfte des Unterkiefers ist flacher und kürzer als die linke. Die Mitte der unteren Schneidezähne steht rechts von der Mitte der oberen. Die Prominenz des Kinnes ist sehr gering, die unteren Schneidezähne stehen hinter den oberen zurück. Da die Kieferklemme nicht in entzündlichen Verwachsungen begründet ist, sondern durch ein mechanisches Hindernis verursacht wird und von Langenbeck vorher ein ganz ähnlicher Fall (den ich später noch angeben werde) beschrieben wurde, so läßt sich vermuten, daß es sich bei jenem um das gleiche Hindernis handelt, wie bei diesem, nämlich um den Proc. coro.

Aber nicht nur angeborene Mißbildungen des Kronenfortsatzes können zu Bewegungsstörungen führen, sondern ebenso erworbene Verunstaltungen. Bei diesen ist zu unterscheiden, ob sie allein bestehen oder mit Formveränderungen am Gelenkfortsatz verbunden sind. Letztere sind weit häufiger als erstere, überhaupt häufiger als man allgemein angenommen hat; so sagt Schmid: „Die Mißerfolge bei Gelenkresektionen haben vielmehr die Erkenntnis gefördert, daß in sehr zahlreichen Fällen die bindegewebigen und knöchernen Wucherungen, die von Gelenkentzündungen oder Verletznugen ihren Ausgang nahmen, sich nicht auf diesen ursprünglichen Bezirk beschränken, sondern sehr oft auf die Incisura semil. und den Kronenfortsatz übergreifen, um hier sekundär zu ausgedehnten Deformationen und Verlötungen zu führen."

Von Rechnitz wird ein Fall angeführt, der deutlich das Zusammenbestehen von Störungen am Gelenk- und am Kronenfortsatz zeigt. Dabei gelang es nach der Resektion des Gelenkfortsatzes, wo man feststellte, daß von einem Meniskus nichts vorhanden, und daß der Knorpel des Gelenkköpfchens rauh und zerfasert war, noch nicht

den Mund zu öffnen, als Hindernis ergab sich noch der Proc. coro., der deshalb an seiner Basis mit der Stichsäge abgetrennt wurde. Der Processus war nun auffallend hypertrophisch. Er zeigte annähernd normale Form, war jedoch in ganz bedeutendem Maße nach allen Richtungen hin verdickt. Auf der anderen Seite wurden anschließend auch Gelenkkopf und Kronenfortsatz reseziert. Auch hier war das Kiefergelenk verödet und fibrös ankylosiert, doch der Kronenfortsatz hatte normale Form. Im Vergleich zu diesem war der Fortsatz der rechten Seite 1 cm länger und in seinem größten Ringumfang um 2½ cm stärker.

Aus all dem ergibt sich, daß die eitrige Entzündung, denn um eine solche handelte es sich bei diesem Fall, die zunächst im Gelenk begonnen hatte, auch auf den Kronenfortsatz übergreifen kann und dort zu einer Periostitis mit nachfolgender Größenzunahme führt. Es ist danach anzunehmen, daß die hauptsächlichste Ursache der Kieferklemme in dieser Hypertrophie lag.

Von Schmid werden nun mehrere Fälle zitiert. Da ist der Fall von Humphry: Nach Abszedierung am Kiefer im dritten Lebensjahr beidseitige Bewegungs- und Wachstumshemmung, die im 21. Jahr durch Resektion der beiden Kronenfortsätze behoben wurde. Unklar ist bei der Darstellung, von wo die Entzündung ausging, doch sehen wir ganz deutlich, daß auch hier der Prozeß auf die Kronenfortsätze übergegriffen hat, und daß deren Difformität zu Bewegungshemmungen geführt hat.

Von dem Fall von Schultén, bei dem nicht näher auf Einzelheiten eingegangen wird, heißt es: „Exostose des Proc. coro., die ein mechanisches Hindernis der Kieferbewegung darstellte und durch Buntzen reseziert wurde."

Fall von Murphy: „Im Anschluß an eine Eiterung in der Mundhöhle und die Bildung einer Fistel, die durch Plastik geschlossen wurde, Funktionsstörung. Nach sieben Jahren Operation von der Mundhöhle aus. An der Vorderseite des aufsteigenden Astes, vor der Stelle, wo er eigentlich sein sollte, hatte sich ein neuer Proc. coro. gebildet. Nach Entfernen der oberen Partie des Unterkieferknochens mit dem umgeformten Kronenfortsatz freie Beweglichkeit des Kiefers."

Auch hier wieder Funktionsstörungen durch einen wahrscheinlich durch entzündlichen Reiz umgestalteten Kronenfortsatz. Ob Veränderungen am Gelenk mitbestanden, wird nicht gesagt.

Von Deseniss wird ein Fall beschrieben, bei dem Aktinomykose, die zunächst das Kiefergelenk ergriffen hatte, dann auch auf den Proc. coro. übergegangen war, so daß um die entstandene Kieferklemme zu beseitigen, dieser entfernt werden mußte.

Eine weitere Ursache, die zu Formänderung des Proc. coro. führen kann, sind Traumen, besonders Bruch des Fortsatzes oder eines Teiles des aufsteigenden Astes. Diese Verletzungen und deren Auswirkungen hat man besonders im Kriege beobachten können.

Bei Schußverletzungen kann es z. B. zu Lageveränderungen des Fortsatzes kommen, und zwar dadurch, daß durch Zug des M. temporalis der abgetrennte Proc. coro. dislociert und so zum Bewegungshindernis wird. Zwei solcher Fälle werden von Schmid zitiert. 1. der Fall von Nußbaum aus dem Kieferlazarett in Frankfurt a. M.:

„Einschußnarbe in der Gegend des Jochbeins, Austritt am Kehlkopf. Starke Kieferklemme. Esmarchsche Pseudarthrose vor dem aufsteigenden Ast bleibt wegen der raschen Wiederverwachsung erfolglos. Röntgenuntersuchungen legten die Vermutung nahe, die durch den Operationsbefund bestätigt wurde, daß durch das Geschoß eine Verletzung des aufsteigenden Astes herbeigeführt worden war und daß der Proc. coro. abgesprengt und verlagert worden war, so daß er beim Versuch den Mund zu öffnen einen Widerstand am Jochbogen fand. Er selbst war nicht berührt worden. Er wurde vom M. temp. abgelöst und reseziert, danach konnte der Patient die Kiefer 1½ cm voneinander entfernen. Durch Uebungen wurde das Resultat noch rasch verbessert."

Ebenso bei einem Fall von Misch in seinem Lehrbuch für Kriegsverletzungen. Bei einer Längsfraktur des Proc. coro. wurde dieser durch den Muskelzug so dislociert, daß er zur Kieferklemme führte.

Nicht immer führen Brüche des Proc. coro. zu solchen Lageveränderungen, das geschieht nur dann, wenn ein Teil mit allen Temporalisfasern abgesprengt ist, so daß durch Zurückschnellen des Muskels die Fragmente weit auseinander weichen. Meist erfolgt aber der Bruch innerhalb der Temporalissehne und der abgebrochene Fortsatz wird nur wenig von der Bruchfläche entfernt, das tiefer inserierende Muskelbündel verhindert das Zustandekommen einer größeren Dislokation.

Die auch bei diesen Fällen beobachtete Funktionsstörung ist natürlich nicht auf die veränderte Lage des Processus zurückzuführen, sondern vielmehr darauf, daß es durch das Trauma zu Knochen-

wucherungen kommt, und daß dann der vergrößerte Fortsatz das Hindernis bildet. Es kann dabei zur knöchernen Verwachsung mit dem Oberkiefer kommen, was man auch wieder besonders bei Kriegsverletzungen beobachten konnte. So beschreibt Nußbaum einen Fall: Bei einem Patienten wurde durch einen Granatsplitter Wange und aufsteigender Ast weitgehend zertrümmert, nach vier Wochen besteht vollkommene Unbeweglichkeit des Unterkiefers. Nach Verheilung der Weichteilwunden zeigt sich bei der Operation eine 3 cm breite knöcherne Verbindungsbrücke zwischen dem Proc. coro. und dem Jochbogen. Nach Durchtrennung und Einpflanzung eines Fettstückes völlig normale Beweglichkeit.

Ueber einen weiteren Fall, bei dem die durch Trauma erworbene Vergrößerung des Kronenfortsatzes als alleinige Ursache für eine Kieferklemme festgestellt wurde, berichtet Vogel:

„Ein Bahnarbeiter, 43 Jahre alt, erlitt einen Unfall, wobei ihm ein Stück Holz mit großer Gewalt gegen die linke Gesichtshälfte flog. Darauf zunehmende Kieferklemme, die sich mit mechanischen Mitteln selbst in der Chloroformnarkose nicht mehr beseitigen ließ. Beweglichkeit im Gelenkköpfchen war vorhanden. Eine Röntgenaufnahme zeigte deutlich einen Bruch des Köpfchens des Proc. coro. Operation in Chloroformnarkose. Durch temporäre Resektion des Jochbogens wurde das Kiefergelenk zugängig gemacht. Die Eröffnung des Gelenkes zeigte an diesem keine Veränderungen; am Proc. coro., dagegen harte narbige Schwielenbildung. Nach Abmeißelung des Köpfchens des Proc. coro. sprang der Mund sofort auf. Um ein Wiederverwachsen zu vermeiden, wurde das Köpfchen reseziert, Wunde geschlossen, sie war nach einigen Tagen primär geheilt. Der Patient kann den Unterkiefer wieder ausgiebig benutzen und es trat seit nunmehr einem Jahr kein Rezidiv auf."

In diesem Fall hatte sich zwar keine knöcherne Vergrößerung ergeben, das hätte man dann auch im Röntgenbild feststellen können und hätte gleich von Anfang an den Proc. coro. als das Hindernis erkannt, was den Eingriff ja wesentlich vereinfacht haben würde, sondern es hatte sich als Folge der schweren Verletzung mit Bruch des Kronenfortsatzes hartes Schwielen- und Narbengewebe gebildet, schon dieses unnachgiebige Gewebe wurde die Ursache zu einer weitgehenden Kieferklemme.

Die beiden Fälle, in denen am klarsten und eindeutigsten der Proc. coro. als Ursache für eine Kieferklemme dargestellt ist, sind der Fall von Langenbeck, bei dem es sich um eine angeborene Kiefer-

klemme handelt und der Fall von Pichler, bei dem eine erworbene Mißgestaltung des Kronenfortsatzes eine fast maximale Kieferklemme verursachte. Ich stelle sie gegenüber, um die Wichtigkeit der Kenntnis solcher Fälle für die Diagnose und damit für die zweckmäßigste Therapie noch einmal vor Augen zu führen.

Der Fall von Langenbeck zeigt als erster 1860 klar, daß die Processus coronoidei die Ursache für eine vollständige Kieferklemme bilden können, was besonders durch den Erfolg der Resektion beider Fortsätze bestätigt wird.

Fall Langenbeck: „W., 17 Jahre alt, konsultierte mich zuerst im Jahre 1853. Der Knabe war mit mangelhaft entwickeltem Unterkiefer zur Welt gekommen, übrigens sonst vollkommen wohlgebildet und gut entwickelt. Der Unterkiefer trat soweit gegen den Oberkiefer zurück, daß das Saugen unmöglich wurde, und das Kind durch Einlöffeln von Milch ernährt werden mußte. Dabei wollte die Mutter bemerkt haben, daß das Kind beim Schreien den Unterkiefer nicht so weit herabzog, als dies bei gesunden Kindern der Fall ist. Die Fähigkeit, den Unterkiefer vom Oberkiefer zu entfernen, nahm mit den Jahren ab, so daß bereits eine vollständige Kiefersperre (Kieferklemme) bestand als der Knabe 1853 nach Berlin kam. Die Schneidezähne des Unterkiefers standen hinter denen des Oberkiefers und griffen gegen die Schleimhaut des harten Gaumens, ohne diese jedoch zu berühren. Die Dimensionen waren relativ dieselben, wie ich sie weiter unten schildern werde, eine Beweglichkeit im Kiefergelenk unzweifelhaft vorhanden; doch konnten die Zahnreihen nicht so weit voneinander entfernt werden, daß die Einführung eines Bissens möglich gewesen wäre, und die Ernährung mußte durch Flüssigkeiten und in Brei verwandelte Nahrungsmittel beschafft werden. Mittels subkutaner Durchschneidung beider Masseteren und der Anwendung des Speculum oris in der Chloroformnarkose gelang es, die Beweglichkeit des Unterkiefers soweit herzustellen, daß ein Finger zwischen die Zahnreihen eingeführt werden konnte. Mehr zu erreichen schien unmöglich und der Patient verließ Berlin.

Im Juni 1860 kehrte derselbe hierher zurück. Die durch die frühere Behandlung erreichte Beweglichkeit des Unterkiefers hatte sich im Verlauf einiger Jahre ganz verloren, und die Schwierigkeit der Ernährung war immer fühlbarer geworden.

Der Unterkiefer ist in allen Dimensionen zu klein, wie sich besonders aus dem Vergleich der Kinn- und Unterkiefergegend mit den Durchmessern des Kopfes und des Antlitzes ergibt. Das Kinn

tritt soweit zurück, daß die Unterlippe ziemlich weit hinter den Schneidezähnen des Oberkiefers liegt. Besonders mangelhaft entwickelt ist aber die linke Hälfte des Unterkiefers, und an der linken Seite ist eine ähnliche Einsenkung der Wange wahrnehmbar, wie man sie nach Exartikulation einer Unterkieferhälfte findet. In dem ganzen Unterkiefer finden sich nur 10 Zähne, und zwar 4 Backenzähne, 2 Hundszähne und 4 Schneidezähne, vor. Die Schneidezähne des Unterkiefers stehen reichlich 3 mm weiter nach hinten als die des Oberkiefers und berühren mit den Schneideflächen die Schleimhaut des harten Gaumens. Die Kauflächen der Backenzähne berühren sich innigst; an der linken Seite stehen die Backenzähne des Unterkiefers weiter gegen die Mundhöhle zu, als die des Oberkiefers, und hierdurch entsteht ein Spalt, durch welchen Patient die Nahrungsmittel einschiebt.

Macht der Patient Kaubewegungen, so sieht man eine deutliche Anschwellung der Kaumuskeln, und die Schneidezähne werden fester gegen das Palatum durum angedrängt; eine Entfernung des Unterkiefers vom Oberkiefer findet nicht statt. Diese Versuche ergeben jedoch mit Bestimmtheit, daß die Beweglichkeit in den Kiefergelenken erhalten ist. Die Sprache ist undeutlich, hat einen dumpfen, gutturalen Ton.

Am 16. Juni versuchte ich eine Durchschneidung beider Masseteren, indem ich dieselben mit einem langen Tenotom subkutan vom Unterkiefer abtrennte. Der Patient war zu diesem Behufe vollständig narkotisiert worden, um gleich nach der Muskeldurchschneidung die gewaltsame Entfernung des Unterkiefers vom Oberkiefer mittels hebelartiger Instrumente ausführen zu können. Obgleich aber beide Masseteren vollständig durchschnitten waren, und ein zwischen beiden Zahnreihen eingeführtes Elevatorium so kräftig wirkte, daß ein Handszahn sich aus der Alveole löste, so gelang es doch nicht den Unterkiefer vom Oberkiefer zu entfernen. Bei jeder erneuten Einwirkung des Hebels konnte ich eine Bewegung in den Kiefergelenken deutlich wahrnehmen und bekam dabei das Gefühl, als wenn der Unterkiefer gegen ein festes Hindernis angedrängt und dadurch jede weitere Bewegung verhindert würde. Um einen etwaigen Widerstand von Seiten der Schläfenmuskeln zu ermitteln, palpierte ich die beiderseitige Schläfengrube dicht oberhalb des Jochbeins, während der Hebel in Wirksamkeit gesetzt wurde, vermochte ich aber auch nicht die geringste Spannung der Schläfenmuskeln wahrzunehmen. Dagegen fühlte ich wiederum bestimmt, daß bei jeder

Hebelwirkung der Unterkiefer gegen ein festes Hindernis (hintere Fläche des Jochbeins und Oberkiefers) anstieß.

Während also die beabsichtigte Durchschneidung der Schläfenmuskeln zwecklos erscheinen mußte, drängte sich mir der Gedanke auf, daß möglicherweise eine fehlerhafte Form und Richtung der Processus coronoidei, und ihr Anstoßen an die hintere Fläche des Jochbeins und Oberkiefers, die Ursache der Unbeweglichkeit sein könnte, und daß die Resektion der Kronenfortsätze zu versuchen sei. Da ich jedoch zu dieser Operation die Zustimmung des Patienten und seines älteren Bruders einholen mußte, verschob ich dieselbe auf eine spätere Zeit.

Nachdem die subkutanen Wunden ohne Zwischenfall geheilt waren, führte ich Resektion der Proc. coro. am 22. Juni in folgender Weise aus:

Ein von dem unteren Rande des Jochbeins ausgehender 1 cm langer, senkrechter Schnitt trennt die Haut und dringt zwischen den Muskelbündeln des Masseter auf die Mitte der äußeren Fläche des Proc. coro. Mit einem leicht gebogenen, feinen Elevatorium wurden die Weichteile in der Tiefe nach allen Seiten hin von dem Kronenfortsatz abgehoben. Sodann führte ich meine feine Stichsäge in den Ausschnitt des Unterkiefers zwischen Proc. condyl. und coro. ein und sägte die Basis des letzteren, in der Richtung von hinten nach vorn, von dem Unterkiefer ab. Diese Operation ließ sich leicht und schnell und fast nur unter Anwendung eines kleinen Teiles der Sägenspitze ausführen, so daß eine Quetschung der nach innen vom Kronenfortsatz gelegenen Teile möglichst vermieden wurde.

Nachdem in dieser Weise auch der Proc. coro. der anderen Seite durchsägt worden war, ließ sich der Unterkiefer mit Leichtigkeit vom Oberkiefer weit entfernen und der Mund vollständig öffnen. Die unerhebliche Blutung stand von selbst. Die Operationswunden wurden durch Heftpflasterstreifen zusammengezogen und eine leichte Kompression auf dieselben angewendet. Die Schleimhaut der Mundhöhle war unverletzt geblieben.

Als der junge Mann aus der Narkose erwachte, vermochte er unwillkürlich den Unterkiefer soweit herabzuziehen, daß zwei Querfinger zwischen den Zahnreihen eingeführt werden konnten. Es wurde sofort ein Kauversuch gemacht, und der Patient zermalmte die eingeführten Brotstücke ohne Schwierigkeit mit Hilfe der Masseteren und Pterygoidei interni, obwohl dabei Schmerzen in den Operationswunden entstanden.

In den nächsten Tagen erfolgte eine ziemlich bedeutende entzündliche Anschwellung beider Wangen, die sich indessen bald verlor, als die Eiterung begann. Nach Verlauf von drei Wochen waren die Operationswunden im Gesicht mit feiner Narbenbildung verheilt. Die willkürliche Beweglichkeit des Unterkiefers hatte sich unverändert erhalten. Leider mußte der Patient im Juli die Reise in seine Heimat, Australien, antreten und wurde so meiner weiteren Beobachtung entzogen. —"

Soweit der ausführliche Bericht von Langenbecks Fall. Einwandfrei sehen wir, daß es eine Kieferklemme gibt, die in abnormer Bildung des Proc. coro. und zwar in zu großer Länge oder fehlerhafter Richtung dieses Fortsatzes ihren Grund hat, so daß sie durch Resektion der Fortsätze geheilt werden kann.

In Langenbecks Fall hat sich der Proc. coro. bei angeborener Kleinheit des Unterkiefers so vergrößert, daß er schließlich durch Anstemmen gegen die hintere Fläche des Jochbeins zur Ursache einer vollständigen Kieferklemme wurde. Langenbeck erwähnt, daß zwar schon Fälle von angeborener Kleinheit des Unterkiefers beschrieben worden seien, doch fehlten bei allen die Angaben über die Funktion und Beweglichkeit des Unterkiefers.

So stand Langenbeck einem neuen Krankheitsbild gegenüber, das er mit vieler Mühe und nach manchen vergeblichen Eingriffen doch schließlich klar erkannte und dadurch heilen konnte. Ihm wurde nicht durch ein Röntgenbild die Diagnose vereinfacht.

In dem Fall von Pichler handelt es sich um eine erworbene Mißgestaltung des Kronenfortsatzes. Es ist der einzige Fall bisher, bei dem von vornherein der Proc. coro. als einzige Ursache der Kieferklemme erkannt wurde, und allein durch die Resektion dieses Fortastzes, welche einen verhältnismäßig kleinen Eingriff darstellt, geheilt wurde.

„Ein 31jähriger Mann hatte als Folge einer Kriegsverletzung im Jahre 1914 eine Kieferklemme zurückbehalten. Eine Gewehrkugel war durch die rechte Schläfe eingedrungen und an der Nasenwurzel wieder ausgetreten. Die Kieferklemme begann allmählich in der ersten Woche nach der Verletzung. Als er die I. chirurgische Klinik in Wien aufsuchte, konnte er nur 5 mm die Zahnreihen voneinander entfernen. Innerhalb dieser Grenzen war die Bewegung frei, schmerz- und mühelos. Bei dem Zusammenpressen der Zähne war das Anschwellen von Masseter und Temporalis beiderseits in normaler Weise fühlbar. Die Kieferklemme konnte auch durch ener-

gische mechanische Behandlung nicht im geringsten beeinflußt werden. Die Empfindungs- und Bewegungsnerven der Gegend waren frei von nachweisbaren Veränderungen.

Die Röntgenuntersuchung zeigte das Fehlen nachweisbarer Veränderungen im Gelenk, jedoch eine abnorme Verlängerung des Kronenfortsatzes, der sich als unregelmäßig stielrunder Knochenzapfen, etwa in der Länge und Dicke eines kleinen Fingers, weit über den Jochbogen erstreckte. Die unregelmäßige Form des Kronenfortsatzes an seiner Basis scheint dafür zu sprechen, daß ursprünglich dort eine Fraktur bestand. Seine starke Verlängerung wird wohl durch Anheilung eines vom Schläfenmuskel hoch hinaufgezogenen Fragmentes oder durch eine teilweise Verknöcherung dieses Muskels oder seiner Sehne zustande gekommen sein. Das mechanische Hindernis für die Kieferöffnung bestand vielleicht auch zum Teil mit darin, daß der Schläfenmuskel durch die Knocheneinlagerung seine Dehnbarkeit verloren hatte, denn das Knochenstück ließ sich ja nach der Abtrennung nicht merklich herunterziehen" (Dagegen spricht, meiner Ansicht nach, der normale Tastbefund beim Zusammenpressen der Zähne.) „Wahrscheinlich aber hat sich bei ganz geringer Oeffnung der lange Kronenfortsatz von hinten an den Jochbogen gestemmt. Für das Bestehen eines solchen knöchernen Hindernisses sprach die völlige Wirkungslosigkeit aller mechanischen Dehnungsversuche. Nach Entfernen des Kronenfortsatzes ließen sich die Kiefer in völlig ausreichendem Maße voneinander entfernen. Während der Wundheilung nahm die Kieferklemme zwar wieder etwas zu, jetzt aber besteht völlig freie Beweglichkeit bis zur Oeffnung der Zahnreihen auf 2 cm."

Die Wichtigkeit der genauen Diagnose findet ihren Ausdruck in Pichlers Worten: „Dem Röntgenbild ist es zu verdanken, daß dem Patienten der weit größere Eingriff der Freilegung des Kiefergelenkes von außen erspart geblieben ist; so wurde nur ein Schleimhautschnitt längs des vorderen Randes des aufsteigenden Astes gemacht, wodurch der Kronenfortsatz an seiner Basis freigelegt wurde."

Folgender Fall, der zwar nicht abgeschlossen ist, sondern dessen Entwicklung noch zu erwarten sein wird, gab die Veranlassung zu dieser Arbeit:

Es handelt sich um einen Säugling, der in der Universitätskinderklinik der Charité, Berlin, untersucht wurde. Nach dem Bericht handelt es sich um eine Frühgeburt, ohne künstliche Hilfe und

Schwierigkeit geboren, die wegen Trinkschwierigkeit zunächst mit der Sonde ernährt wurde. Es bestand eine leichte Kieferklemme und schlechter Saugreflex, daher wurde das Kind bald durch Gemüse und Obstbrei ernährt, mit dem Löffel nahm es alles gut.

Ich sah das Kind, als es 1 Jahr 2 Monate alt war. Es war gut entwickelt, kräftig, richtete sich allein auf und fing an zu laufen. Daß es geistig rege ist, sah man daran, daß es schon alles mögliche gelernt hatte, womit es auf Fragen von Großen antwortete.

Das Gesicht ist auffallend oval, mit recht schmaler Unterkiefer- und Kinngegend und recht breiter Schläfengegend, doch ausgesprochen abnorm kann man die Gesichtsbildung nicht nennen, die bei den meisten Fällen von angeborener Kieferklemme beschriebene abnorme Kleinheit des Unterkiefers ist also nicht vorhanden, das Kinn hat eine natürliche Prominenz. Auch die Stellung des Unterkiefers zum Oberkiefer ist als normal zu bezeichnen, es sind acht Milchzähne durchgebrochen und zwar oben und unten je vier Schneidezähne, sie stehen im normalen Scherenbiß zueinander.

Die Mundöffnung ist im Verhältnis zu der ganz gesunder Kinder etwas beschränkt, es besteht eine Kieferklemme von ca. 2 cm, doch ist das Kind dadurch nicht in der Nahrungsaufnahme behindert, es kaut auch gut, wenn man ihm feste Speisen gibt.

Um die Ursache der beschränkten Mundöffnung festzustellen, wurden von beiden Kiefergelenken Röntgenaufnahmen gemacht. Diese haben ergeben, daß die Gelenke und Gelenkfortsätze vollkommen normal gebildet sind, daß aber auf beiden Seiten die Kronenfortsätze eine ungewöhnliche Breite und Länge besitzen. (Siehe Bild 1 und 3 und vergleiche mit Bild 2 und 4).

Mit dieser Vergrößerung hängt nun gleichzeitig eine übermäßige Entwicklung der Schläfenmuskeln zusammen, da ja mehr Fasern Platz zum Ansatz finden, wodurch zunächst, welcher Ansicht auch Axhausen ist, die Bewegungsbeschränkung verursacht sein kann, denn im Verhältnis zur Muskelkraft der Mundöffner ist die Kraft der Schließmuskeln bedeutend größer. Die vergrößerten Kronenfortsätze brauchen sich nicht von Anfang an als mechanisches Hindernis auszuwirken.

Eine Bewegungshemmung des Unterkiefers muß sich zuerst bei der Saugtätigkeit des Säuglings bemerkbar machen, denn das Saugen erfordert eine kräftige Funktion des Unterkiefers. Die Saugbewegung wird in der Weise ausgeführt, daß bei luftdicht schließenden Lippen die Zunge wie ein Spritzenstempel nach unten und hinten

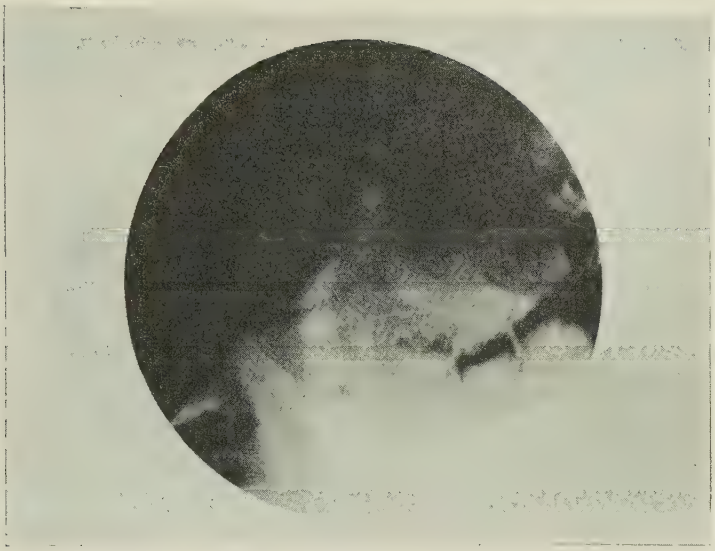

Abbildung 1.

Abbildung 2.

Abbildung 3.

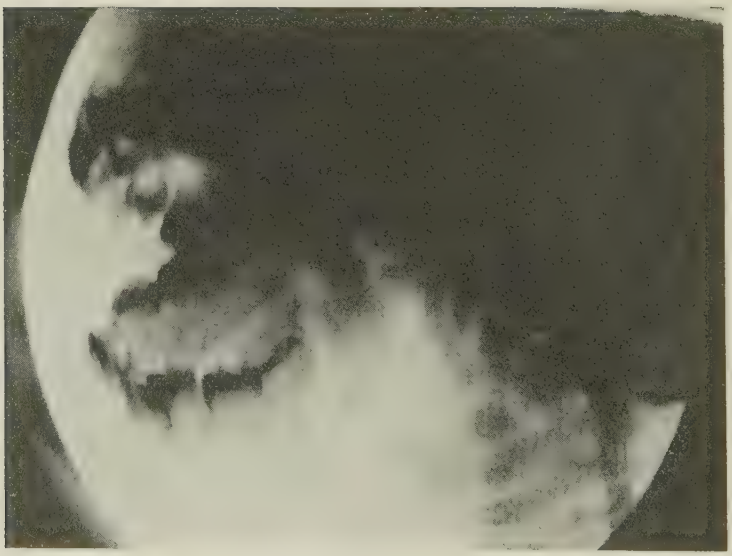

Abbildung 4.

geführt wird, bei gleichzeitiger, besonders beim Säugling, starker Senkung des Unterkiefers, dadurch wird ein negativer Druck erzeugt, durch den die Flüssigkeit angesaugt wird. Ist nun aber die Bewegung des Unterkiefers behindert, so kann nicht der notwendige negative Druck hervorgebracht werden, und ein Saugen ist unmöglich, wie das auch bei unserem Kind der Fall war.

Die Ursache, wodurch ein Vergrößerung der Fortsätze entstehen kann, ist, wie alle Ursachen der intrauterin entstandenen Kieferklemmen, wenig geklärt.

Bei unserem Fall ist anzunehmen, daß die Mißbildung am Kronenfortsatz den Ausdruck einer beginnenden Mißbildung des Unterkiefers, die bei stärkerer Ausbildung zur abnormen Kleinheit des Unterkiefers geführt hätte, darstellt. Eine Ursache für eine solche Mißbildung kann in einer zu starken Neigung des Kopfes auf die Brust bei der fötalen Lage zu suchen sein. In unserm Fall wäre dabei die Hypertrophie der Fortsätze das Primäre, während die Verkümmerung der horizontalen Kieferpartie, die sonst gleichzeitig besteht, noch nicht eingetreten ist.

Ob nun die Störungen sich mit der Zeit ausgleichen oder zu weiteren Hemmungen führen werden, bleibt abzuwarten. Da aber die Mißbildung nun einmal besteht, ist nicht zu erwarten, daß sie plötzlich verschwindet, es ist also vielmehr anzunehmen, daß sie sich mit fortschreitendem Wachstum des Gesichtsschädels immer mehr auswirken wird. Nicht, daß ihr ein pathologisches Wachstum zukommt, sondern dadurch, daß durch das andere Verhältnis, in welches die Knochen sich während des Wachstums stellen, nun die vergrößerten Proc. coro. zu einem immer stärkeren mechanischen Hindernis werden. Der frühkindliche Unterkiefer, der noch mehr eine Balkenfom hat, steht noch nicht in so engem Zusammenhang mit den übrigen Schädelknochen, als das beim ausgewachsenen der Fall ist. Daraus ist die Verschlimmerung der Hemmung mit den Jahren zu erklären.

Bei unserem Fall ist zur Zeit für einen Eingriff noch keine Notwendigkeit vorhanden, sie kann sich aber ergeben, wenn eine Verstärkung der Bewegungshemmung auftritt, dann müßte die Resektion der Proc. coro. vorgenommen werden. Dieser Eingriff wäre weit geringfügiger als die Eröffnung des Gelenkes.

Zusammenfassend sei noch einmal gesagt: Der Processus coronoides kann durch abnorme Bildung als einzige Ursache eine fast vollkommene Kieferklemme bewirken, wie zwar seltene, aber doch

klare Fälle beweisen. Durch seine Resektion kann das Leiden geheilt werden.

Die abnorme Bildung kann erworben sein, als Folge von schweren Traumen und kann angeboren sein. Sie spielt beim Zustandekommen der angeborenen Kieferklemme eine Hauptrolle.

Für unseren Fall ergibt sich aus dem Ausgeführten: Die angeborene Mißgestaltung des Proc. coro. braucht sich nicht von vornherein als starkes Bewegungshindernis auszuwirken, abgesehen von den anfänglichen Saugschwierigkeiten, tritt eine fühlbare Störung erst allmählich auf; die Auswirkung bleibt in unserem Fall noch abzuwarten.

---

Am Schluß meiner Arbeit sage ich Herrn Prof. Dr. Axhausen für die Ueberlassung des Themas meinen Dank.

Ferner danke ich Herrn Prof. Dr. Hammer für seine freundliche Unterstützung.

## Literaturverzeichnis.


Axhausen: Pathologie und Therapie des Kiefergelenkes. Fortschr. d. — Zahnheilk. 8, 1932. — 9, 1933.

— Das Kiefergelenkknacken und seine Behandlung. D. z. W. 1931, H. 16.

Deseniß: Ueber Funktionsstörungen des Kiefergelenkes. Diss. München 1902.

Fick: Anatomie und Mechanik der Gelenke. Jena 1904.

Landois-Rosemann: Lehrbuch der Physiologie.

Langenbeck: Angeborene Kleinheit des Unterkiefers mit Kiefersperre verbunden, geheilt durch Resektion des Proc. coro. Arch. f. klin. Chir. 1861. Bd. 1.

Oehlecker: Ueber die sog. Hypertrophie des Unterkieferköpfchens. Zbl. Chir. 1933.

Pichler: Kieferklemme durch einen überlangen Kronenfortsatz. Zbl. f. Chir. Jg. 50, Nr. 33.

Schmid: Ueber die angeborene Kieferklemme und ihre Beziehungen zu anatomischen Variationen des Proc. coro. Bruns Beitrag 1923 Bd. 129.

Spahn: Die intraartikulären Störungen in der Beweglichkeit des Kiefergelenkes. Diss. München 1933.

Trendelenburg: Verletzungen und chirurgische Krankheiten des Gesichts.

Voelcker: Ein Fall von angeborener Kieferklemme. Münch. med. W. 1901, Nr. 5.

Vogel: Ein Fall von Kieferklemme, bedingt durch narbige Verwachsung des Proc. coro. mit der Schädelbasis. Diss. Bonn 1921.

Waßmund: Lehrbuch der praktischen Chirurgie des Mundes und der Kiefer.

— Frakturen und Luxationen des Gesichtsschädels.

Wetzel: Lehrbuch der Anatomie für Zahnärzte.

## Lebenslauf.

Am 12. August 1913 wurde ich, Käthe Hagedorn, in Wilhelmshaven als Tochter des Leutnants I. Fritz Hagedorn und seiner Ehefrau Katharina geb. Göbel geboren. Am gleichen Ort kam ich Ostern 1920 in die Schule. Nach mehrmaligem Umschulen, bedingt durch Umziehen der Eltern, bestand ich am 7. März 1933 die Reifeprüfung in Berlin in der Elisabethschule (Oberlyzeum der Oberrealschulrichtung). Am 24. April 1933 ließ ich mich an der Berliner Universität in die medizinische Fakultät einschreiben und und studierte Zahnheilkunde.

Am 29. März 1935 bestand ich das Physikum mit „gut" und erhielt am 13. Mai 1937 die Approbation als Zahnärztin mit der Gesamtnote „gut".